

大熊猫化石副鼻窦的3维成像及其虚拟解剖

董 为

(中国科学院古脊椎动物与古人类研究所, 北京 100044)
(中国科学院自动化研究所模式识别国家重点实验室, 北京 100080)

摘 要 研究生物系统演化既需要观察标本的外部形态, 又需要观察内部形态。由于珍稀化石不允许对标本进行实体解剖, 所以珍稀化石的传统形态学研究只能停留在标本的外表。CT技术及3维成像技术的发展已使人们能够将珍稀标本的形态学研究深入到标本内部。现以目前最早、最完整的化石大熊猫头骨为材料, 结合现生大熊猫标本, 使用CT扫描和3维成像技术获取了大熊猫化石头骨内部的3维影像, 从而在无损标本的情况下虚拟提取解剖了头骨内部的副鼻窦, 为大熊猫演化的研究提供了新的数据。

关键词 3维虚拟重建 无创解剖 大熊猫 副鼻窦

中图法分类号: TP301.6 **文献标识码**: A **文章编号**: 1006-8961(2008)08-1617-05

Imaging and Virtual Dissection of Paranasal Sinuses of Fossil Giant Panda

DONG Wei

(Institute of Vertebrate Paleontology and Paleoanthropology, Chinese Academy of Sciences, Beijing 100044)
(National Laboratory of Pattern Recognition, Institute of Automation, Chinese Academy of Sciences, Beijing 100080)

Abstract Phylogenetic study needs to learn both external and internal morphology of specimens which requires inevitable destructive dissection. The rare and important specimens nonetheless do not allow any destructive operation. In the present work we used CT and 3D visualizing technique to image a fossil giant panda skull, the earliest and the most complete skull so far in the world, compared with an extant giant panda skull, we segmented and reconstructed the 3D images and virtually dissected their paranasal sinuses for new anatomic data.

Keywords 3D virtual reconstruction, noninvasive dissection, giant panda, paranasal sinuses

1 引 言

大熊猫在生物系统分类学中被归入食肉目, 在科的分类上曾被归入浣熊科, 后来又又被归入熊科, 也有人把它单独列为一个独立的大熊猫科^[1]。大熊猫的起源与演化是学术界普遍关心的课题。我国广西柳城巨猿洞曾于1957~1963年间出土了一些大熊猫化石——大熊猫小种^[2]。广西乐业发现了大量的喀斯特天坑群, 其地下原始森林面积居世界第

一位, 洞穴深度和容积也位于世界前列。2001年春由中国科学院、中国社会科学院、中国地质学会、美国洞穴基金会等组成的科学探险队对乐业天坑群进行了科学考察, 在考察中收集到1件迄今为止世界上最早、最完整的大熊猫头骨化石^[3]。

传统的古生物形态学研究主要通过对化石标本进行外表形态的观察和比较, 化石内部的形态观察则通过实体切片与不可逆转的损伤性解剖。因此对禁止损伤性解剖的珍稀化石标本来说, 形态学的研究只能停留在标本的外表。随着信息技术的不断发

基金项目: 国家自然科学基金项目(40772014)

收稿日期: 2008-04-10; **改回日期**: 2008-05-15

第一作者简介: 董 为(1958~), 男。中国科学院古脊椎动物与古人类研究所副研究员。1990年获法国 Poitiers 大学博士学位, 中国科学院自动化所模式识别国家重点实验室客座研究人员。主要研究领域为化石标本的虚拟3维成像及无创解剖的研究。E-mail: dongwei@ivpp.ac.cn

展与完善,在过去的数年里医学影像及 3 维图形的分辨率和可加工性大大提高,因而能够在古生物学领域开展较多的工作^[4-10]。此外,在形态功能方面也进行了 3 维虚拟力学分析的尝试^[11,12]。这一技术的应用为开展大熊猫头骨化石的颅内形态学研究,探讨大熊猫颅腔的演化问题提供依据。

2 材料与方 法

2.1 材 料

大熊猫小种的头骨,标本编号 IVPP V14564,出土于乐业县花坪乡雅长林场的 一个洞穴堆积内。标本的地质年龄为早更新世,绝对年龄在 2.0 ~ 2.4 Ma (百万年)之间^[3],目前收藏于中国科学院古脊椎动物与古人类研究所标本馆。为了搞清化石头骨的颅内形态,还选择了 1 件保存完好、收藏于广西博物 馆的现生大熊猫头骨标本作为比较材料。

2.2 CT 扫描方法

化石标本和现生标本被送往北京大学人民医院,使用美国通用电器集团医用器材公司生产的医学 CT 扫描仪(型号 Lightspeed VCT)沿头骨长轴方向按 0.062 5 cm 的间距和 Head Routine Scan 的扫描模式及 Helical Mode 的扫描选项进行了扫描。由于化石标本的石化程度很高,颅腔内又有密度较大的钙质胶结泥沙充填物,而现生标本没有石化,颅腔内也没有任何充填物,即标本的密度和大小均不同。所以扫描化石的 X 光源的灯管电压为 120kV,电流为 200mA,扫描野直径为 32 cm;扫描现生标本的 X 光源的灯管电压不变,但电流降为 190mA,扫描野直径增加到 50 cm。

2.3 CT 扫描数据的处理方法

CT 扫描的原始数据由 CT 仪厂家配置的软件 LightSpeedApps(版本 06MW03.4)根据 1.1 Routine Head sec 协议处理,重建成像素矩阵为 512 × 512、色深为 16 位的 2 维影像并录入光盘。化石标本的 2 维影像重建直径为 15.669 36 cm,每个像素的实际边长为 0.030 664 1 cm。现生标本的 2 维影像重建直径为 20.759 4 cm,每个像素的实际边长为 0.040 625 cm。上述数据使用 Mercury 公司的 3 维可视化图像处理软件 Amira(4.0.1, evaluation version)进行等色度面的重建、副鼻窦影像的分割提取、测量与虚拟解剖。

化石标本由于内部不规则充填物的影响而使充填部分的影像复杂,因此,在本项研究中使用手工分

割化石标本的影像;现生标本由于内部没有充填物而使得颅腔影像的色深单一,可以使用轮廓选择工具进行自动分割。影像的分割主要在冠状位的原始扫描影像上进行,对于边界不确定的部分通过重建的与原始扫描影像正交的轴位和矢状位的影像进行分割,然后再回到冠状位的原始扫描影像上进行修正。由于充填物及骨骼石化的影响,在化石 CT 切片上遇到边界模糊的情况时,则通过参考现生标本的 CT 切片来确定边界的位置。

重建的 3 维副鼻窦影像具有阶梯状形态,通过使用平整表面模块在相邻的峰值之间取适度的中间值进行迭代法计算,将阶梯状表面转换成平缓的表面。副鼻窦容量的测量换算是基于对体素的统计,将分割出的 3 维图形所包含的体素数量乘以单位体素的体积得出总的容积。

3 头骨及副鼻窦成像与虚拟解剖

从获取的 CT 影像切片上看,化石头骨颅腔内部虽然有分布不均的充填物,但颅腔内部主要结构的位置和轮廓大多清晰可辨,保存状况的良好程度也是比较罕见的。副鼻窦中的额窦、蝶窦和上颌窦的大部分边界都比较清晰,因此,可以对影像进行分割提取。筛窦因内侧的界线模糊暂时无法提取。现生大熊猫头骨内部由于没有任何充填物,扫描切片的影像非常清晰。

重建了可以进行虚拟解剖的可视 3 维头骨,分割提取出大熊猫小种头骨和现生大熊猫头骨的额窦、蝶窦和上颌窦的内模(如图 1、图 2 所示),并对其进行了测量计算(如表 1、表 2 所示)。其中,额窦和蝶窦的宽度为左右两侧合在一起的宽度,而上颌窦的宽度左右分开测量。

3.1 额窦的形态特征与比较

大熊猫的额窦原来有一对,左右各一个,相互间由断断续续的薄骨片将它们隔开。但它们仍然相互连接贯通,因而被看成一个整体(如图 1、图 2 所示)。大熊猫额窦的形状近似于纺锤形,在头骨中位于额部上方,大脑的前上方,鼻腔的后上方。额窦的前端低矮,但向两侧延伸呈扁平状。从前端向后高度迅速增加,宽度略有减少。到了中部,高度达到最大值。从中部向后端高度迅速减小,同时宽度也随之减少。到达后末端时,额窦减小成小的圆形或椭圆形。由表 1、表 2 可见,化石大熊猫小种的额窦

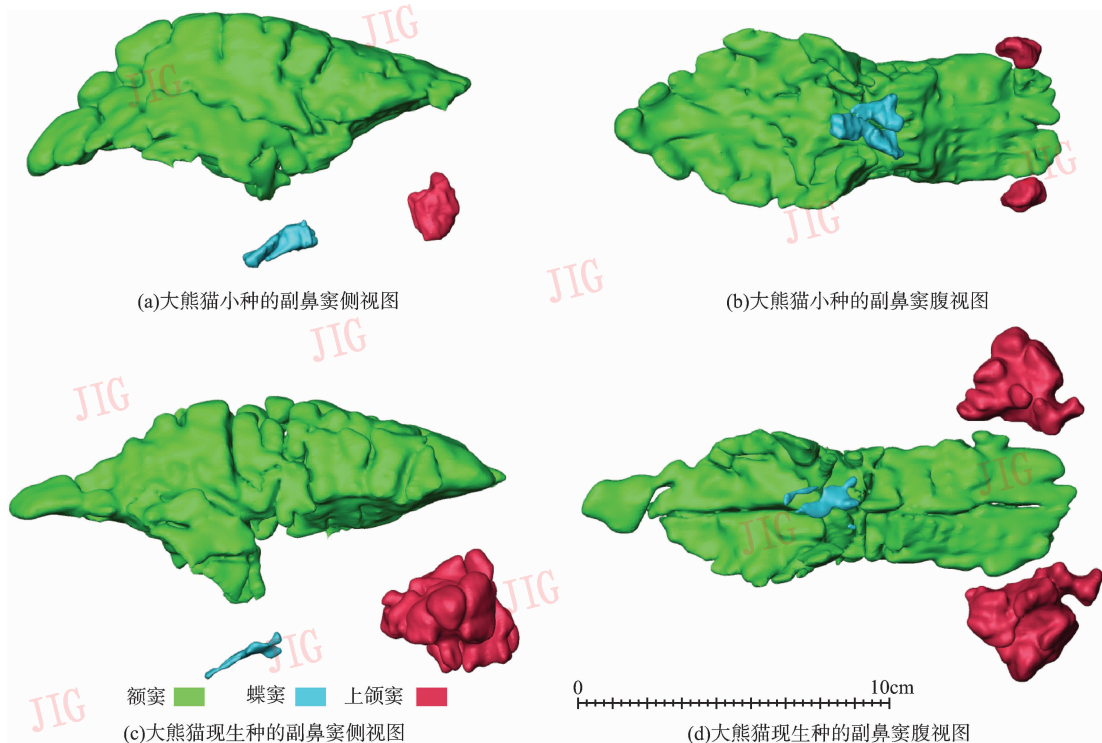


图 1 大熊猫小种和大熊猫现生种的副鼻窦

Fig. 1 Paranasal sinuses of *A. microta* and *A. melanoleuca*

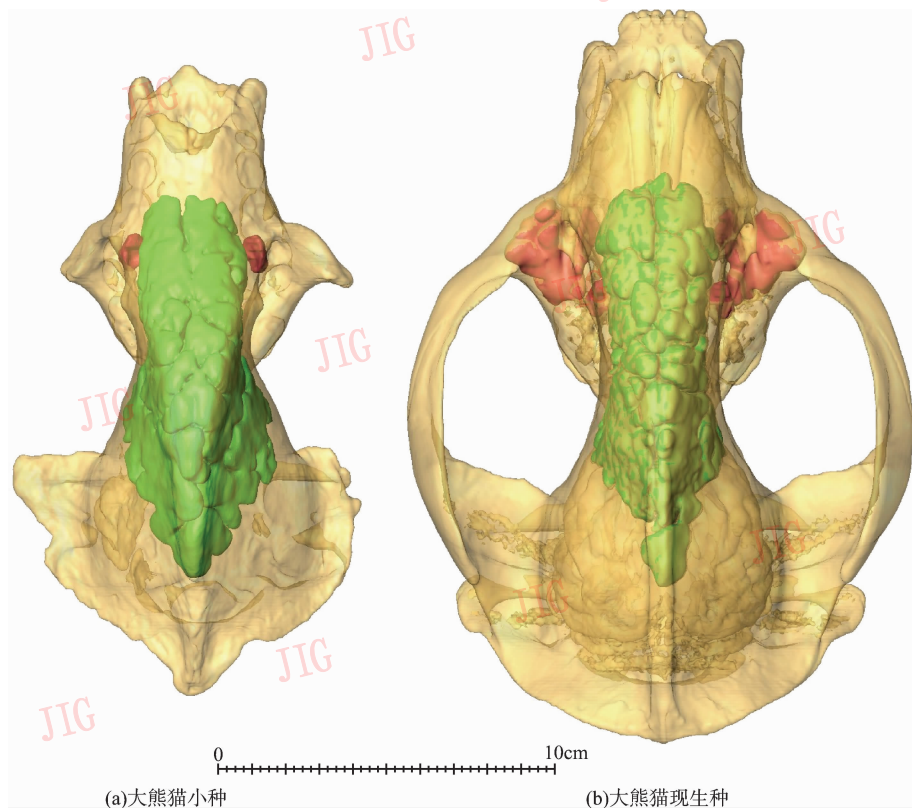


图 2 大熊猫小种和大熊猫现生种头骨中的额窦和上颌窦背视

Fig. 2 Dorsal view of frontal and maxillary sinuses in *A. microta* and *A. melanoleuca* skulls

表 1 大熊猫小种的副鼻窦测量

Tab. 1 Measurements of paranasal sinuses of *A. microta*

材料	体素数 ^{a)}	容量 (ml)	长 (mm)	宽 (mm)	高 (mm)
额窦	2 253 323	132.423 22	156.25	60.101 636	66.847 738
蝶窦	26 687	1.568 34	25.00	22.078 152	11.039 076
上颌窦	41 694	2.450 27	15.00	10.732 435/11.958 999 ^{b)}	20.238 306

注:a) 体素大小 = 0.030 664 1 cm × 0.030 664 1 cm × 0.062 5 cm; b) 分别为右侧和左侧的宽度

表 2 大熊猫现生种的副鼻窦测量

Tab. 2 Measurements of paranasal sinuses of *A. melanoleuca*

材料	体素数 ^{a)}	容量 (ml)	长 (mm)	宽 (mm)	高 (mm)
额窦	1 207 410	124.543 922	161.25	52.00	68.656 25
蝶窦	5 412	0.558 246	27.50	17.468 75	8.937 5
上颌窦	273 313	28.192 141	42.50	36.156 25/38.593 75 ^{b)}	36.56 25

注:a) 体素大小 = 0.040 625 cm × 0.040 625 cm × 0.062 5 cm; b) 分别为右侧和左侧的宽度

长度比现生种的短 5 mm, 宽度比现生种的大 8.1 mm, 高度比现生种的低 1.8 mm, 容积比现生种大 7.88 mL, 各项数据综合起来的差距不大。因此, 尽管现生种的头骨比小种要大得多(如图 1 所示), 而整体来看化石小种和现生种的额窦大小相差很小(如图 2 所示)。

3.2 蝶窦的形态特征与比较

大熊猫的蝶窦虽然也应有一对, 但它们在内侧相互连通而近似于一个整体, 腹视呈前宽后尖的三角形。从图 1、图 2 及表 1、表 2 可见, 小种的蝶窦虽然比现生种的短一点, 但它的宽度、高度及容积均大于现生种, 而以容积为甚, 几乎为现生种的 3 倍。

3.3 上颌窦的形态特征与比较

大熊猫的上颌窦有一对, 左右各一个, 位于额窦前端的外下侧, 上颌骨颧突的内侧。小种的上颌窦仅在额窦的前下外侧发育, 没有膨大扩张到上颌骨颧突的内部, 而现生种的不仅在额窦的前下外侧发育膨胀, 而且还扩大到上颌骨颧突的内部。因此, 小种的上颌窦较小, 看起来仅由一两个气囊组成, 两侧的总容积仅约 2.45 mL(如表 1 所示); 而现生种的上颌窦就大得多, 看起来如同由很多的气囊所组成, 两侧的总容积约为 28.19 mL(如表 2 所示), 为小种的 11.5 倍。小种上颌窦的长度小于高度, 宽度最小; 而现生种的长度最大, 宽度和高度几乎相等。

4 结 论

从化石大熊猫头骨虚拟影像及所提取的 3 维副

鼻窦形态特征, 结合与现生种的比较, 可以看出, 与现生的大熊猫相比, 大熊猫在 2 百万年前的时候头骨较小, 上颌窦也较小, 但是额窦只是比现生种稍短, 而容积则稍大, 蝶窦也比现生种的大。

额窦的发育和头骨表面积增大有关。由于现生大熊猫的食物主要是热量较低的竹子, 大熊猫必须摄入大量的竹子才能维持肌体的新陈代谢, 于是咀嚼肌非常发达^[14]。这些肌肉的发育需要有面积较大的骨壁附着。而额窦则是头骨在增加表面积之后, 在头骨内部留下的空余的空间。大熊猫小种的额窦和现生种相近, 说明大熊猫在 2 百万年以前就已经以竹子之类的植物为主要食物了。

蝶窦是蝶骨内的空洞, 在副鼻窦中是最小的窦。由于在化石标本上无法观察到蝶骨的边界, 小种的蝶窦大于现生种, 说明小种的蝶骨可能比现生种发育。对于这一推测还有待发现更多的标本来证实。

上颌窦是上颌骨内的空穴, 在现代人中上颌窦是副鼻窦中最大的, 在大熊猫中则是副鼻窦中中等大小的空腔。大熊猫小种的上颌窦比现生种小得多, 这和大熊猫小种的上颌骨颧突, 不如现生种发育有关。

筛窦位于筛骨内, 由一些蜂窝状的空腔组成, 并与鼻腔直接相通, 因此, 在化石中筛窦与鼻腔之间的边界不清楚, 所以在本项工作中未能分割提取。

根据目前对大熊猫化石、猎豹化石及其他人科和人超科化石的 CT 扫描影像的 3 维复原和有关器官的分割提取经验, 完全可以通过化石标本的 2 维扫描影像获得 3 维内部影像以供虚拟解剖, 从而了

解化石标本的内部形态。由于化石保存状况受诸多因素影响,有时化石头骨内部或有变形,或因充填物的密度与骨骼接近而无法区分骨骼与充填物的界线。在遇到这种情况时,如果变形或界线不清的部分仅在标本的一侧,则可以通过两侧对称原理进行镜像矫正或区分,如果两侧均有变形或界线不清,则需更换其他标本做 CT 扫描,通过比较不同标本之间的差异,区分界线模糊处的骨骼与充填物,把有变形的部分做相应的矫正,分割提取出准确的内部器官。

目前存在的问题是在研究中,由于化石标本的内部有充填物,使得颅腔内部的部分影像色度分布复杂,难以使用现有的自动选择工具进行图形分割,只能使用手工分割,这样不仅使得提取的 3 维颅腔内模精度下降,并且分割的工作量很大。因此,含有充填物的化石头骨影像的边界识别和自动化分割是一个有待解决的课题。

参考文献 (References)

- Nowak R M, Paradiso J L. Walker's Mammals of the World [M]. Baltimore & London, Maryland, USA: The Johns Hopkins University Press, 1983: 1 ~ 1362.
- Pei Wen-zhong. Carnivora, Proboscidea and Rodentia from Liucheng Gigantopithecus Cave and Other Caves in Guangxi [A]. In: Memoir of Institute of Vertebrate Paleontology and Paleoanthropology, Academia Sinica [M], Beijing: Science Press, 1987, 18: 5 ~ 115. [裴文中. 广西柳城巨猿洞及其它山洞之食肉目、长鼻目和啮齿目化石[J]. 中国科学院古脊椎动物与古人类研究所集刊[M], 北京: 科学出版社 1987, 18: 5 ~ 115.]
- Jin C, Ciochon R L, Dong W, *et al.* The first skull of the earliest giant panda [J]. Proceedings of National Academy of Sciences of the United States of America, 2007, 104(26): 10932 ~ 10937.
- Rae T C, Koppe T. Isometric scaling of maxillary sinus volume in hominoids [J]. Journal of Human Evolution, 2000, 38(3): 411 ~ 423.
- Weber G W, Kim J, Neumaier A, *et al.* Thickness mapping of the occipital bone on CT-data—a new approach applied on OH 9 [J]. Acta Anthropologica Sinica, 2000, 19(Suppl): 52 ~ 61.
- Zollikofer C P E, Ponce de León M S. Computer-assisted paleoanthropology: methods, techniques and applications [J]. Acta Anthropologica Sinica, 2000, 19(Suppl): 90 ~ 97.
- Ketcham R A, Carlson W D. Acquisition, optimization and interpretation of X-ray computed tomographic imagery: applications to the geosciences [J]. Computers & Geosciences, 2001, 27(4): 381 ~ 400.
- Dong Wei, Liu Jin-yi, Jaeger M, *et al.* Reconstruction and remedy of virtual 3D images of fossils [A]. In: proceedings of Dong Wei. Proceedings of the Ninth Annual Meeting of the Chinese Society of Vertebrate Paleontology [C], Beijing: China Ocean Press, 2004: 175 ~ 182. [董为, 刘金毅, Jaeger M 等. 化石头骨虚拟 3D 图像的复原与矫正[A]. 董为. 第九届中国古脊椎动物学学术年会论文集[C], 北京: 海洋出版社, 2004: 175 ~ 182.]
- Falk D, Hildebolt C, Smith K, *et al.* The Brain of LB1, Homo floresiensis [J]. Science, 2005, 308(5719): 242 ~ 245.
- Dong Wei, Hou Xin-wen, Liu Jin-yi, *et al.* 3D virtual reconstruction of the Pleistocene cheetah skull from the Tangshan, Nanjing, China [J]. Progress in Natural Science, 2007, 17(1): 74 ~ 79.
- Rayfield E J, Norman D B, Horner C C, *et al.* Cranial design and function in a large theropod dinosaur [J]. Nature, 2001, 409(6823): 1033 ~ 1037.
- Erickson G M. The bite of Allosaurus [J]. Nature, 2001, 409(6823): 987 ~ 988.
- Dong Wei. Imaging and virtual dissection of 3D endobrain of fossil giant panda [A]. In: Proceedings of Chinese Conference on Pattern Recognition (CCPR2007) [C]. Beijing: Science Press, 2007: 302 ~ 210. [董为. 大熊猫化石的脑成像及其 3D 脑内模的虚拟解剖[A]. 模式识别研究进展——2007 年全国模式识别学术会议论文集[C]. 北京: 科学出版社, 2007: 203 ~ 210.]
- Endo H, Taru H, Yamamoto M, Arishima K, *et al.* Comparative morphology of the muscles of mastication in the giant panda and the Asiatic black bear [J]. Annals of Anatomy, 2003, 185(3): 287 ~ 292.